Aus dem Pathologischen Institut der Städt. Krankenanstalten
zu Solingen
(Leiter: Professor Dr. E. Dormanns)

Über das Aneurysma dissecans aortae traumaticum unter besonderer Berücksichtigung eines neu beobachteten Falles

Inaugural-Dissertation

zur

Erlangung der Doktorwürde in der gesamten Medizin

verfaßt und einer

Hohen Medizinischen Fakultät der Bayerischen
Ludwig-Maximilians-Universität zu München

vorgelegt von

Annemarie Drinhausen
aus Solingen

München 1939
Universitäts-Buchdruckerei Dr. C. Wolf & Sohn

Aus dem Pathologischen Institut der Städt. Krankenanstalten
zu Solingen
(Leiter: Professor Dr. E. Dormanns)

Über das Aneurysma dissecans aortae traumaticum unter besonderer Berücksichtigung eines neu beobachteten Falles

Inaugural-Dissertation

zur

Erlangung der Doktorwürde in der gesamten Medizin

verfaßt und einer

Hohen Medizinischen Fakultät der Bayerischen
Ludwig-Maximilians-Universität zu München

vorgelegt von

Annemarie Drinhausen
aus Solingen

München 1939
Universitäts-Buchdruckerei Dr. C. Wolf & Sohn

Gedruckt mit Genehmigung der Medizinischen Fakultät
der Bayer. Ludwig-Maximilians-Universität zu München

Referent:
Geheimrat Professor Dr. Max Borst

Tag der mündlichen Prüfung:
16. April 1940

R. UNIV.
BIBLIOTHEEK
LEIDEN

Das Aneurysma dissecans ist seit vielen Jahrzehnten Gegenstand der Forschung und neben den pathologisch-anatomischen Eigentümlichkeiten spielt die Frage nach der formalen und causalen Genese eine große Rolle; namentlich das Trauma als aetiologischer Faktor ist von jeher viel umstritten worden.

Das Aneurysma dissecans nimmt eine Sonderstellung unter den Aneurysmen ein, insofern es sich nicht um eine totale Ausbuchtung der Gefäßwand handelt, sondern um eine Spaltbildung innerhalb der Wandschichten mit Bildung eines Doppelrohres. Das äußere, durch Spaltbildung entstandene Rohr umfaßt das ursprüngliche innere Arterienrohr mantelförmig. Als führende örtliche Veränderung muß der Einriß der inneren Gefäßwandschichten bezeichnet werden mit Bildung eines intramuralen Haematoms. Im Anschluß daran strömt unter Druck stehendes Blut ein, es kommt gewöhnlich in den äußeren Schichten der Media zu einer Spaltbildung in der Aortenwand, die sich sowohl nach oben wie nach unten fortsetzen und auf die Arterienäste übergreifen kann. Das Aneurysma dissecans ist demnach allseitig von der äußeren Gefäßwand begrenzt und liegt innerhalb der Arterienwand.

Dieses Aneurysma spalt- bis mantelförmiger Erscheinungsform, für das *Laënnec* als erster den Ausdruck „disséquant" geprägt hat, tritt oder kann wenigstens wieder mit der ursprünglichen Arterienlichtung in offene sekundäre Verbindung treten, es kommt durch die sogenannte Rückperforation zur Ausheilung im Sinne *Bostroems*. Dabei kann sich der intramurale Spalt regelrecht mit Endothel auskleiden, es kann zur Bildung einer Elastica interna kommen, die sogar arteriosklerotisch degenerieren kann. So braucht man sich nicht zu wundern, daß das Aneurysma dissecans früher wiederholt für eine Mißbildung der Aorta angesehen wurde *(Hope)* und so zu verschiedenen entwicklungsgeschichtlichen Theorien Anlaß gab. Die Ränder des Ein- und Rückbruchs können vernarben und sich ebenfalls mit Endothel überziehen. Auf diese Weise wird ein Endzustand geschaffen, der sich mit dem Leben bis zu einer längeren Reihe von Jahren vereinbaren läßt.

Auch ist es bei guter Sekundärkommunikation in den unteren Gefäßabschnitten möglich, daß die primäre Einrißstelle, von der das Aneurysma ursprünglich seinen Ausgang genommen hat, zur Aus-

heilung kommt, und die Wände des Blutspaltes sich im oberen Teil des Aneurysma wieder aneinander legen und miteinander verwachsen *(O. v. Möller)*.

Häufig kommt es indessen früher oder später zu einem Durchbruch durch die äußeren Wandschichten des Aneurysma dissecans in eine Körperhöhle, meist in den Herzbeutel mit Blutungen in denselben und tödlichem Ausgang durch Herztamponade. Mit zunehmendem Alter des Aneurysma nimmt die Gefahr der Perforation ab; *Bostroem* trennt daher die akute perforierende Form von der chronischen Form des Aneurysma dissecans mit Rückperforation ins Aortenlumen.

Nach *Besdziek* steht das Aneurysma dissecans der Aortenruptur näher als dem Aneurysma verum. Wir sehen ja auch nach den Ergebnissen der pathologischen Anatomie, daß Aortenruptur und Aneurysma dissecans in einem genetischen Zusammenhang stehen, insofern als die Ruptur, die in vielen Fällen sofort oder innerhalb weniger Minuten zum Tode führt, unter besonderen Bedingungen in den Zustand des Aneurysma dissecans übergehen kann. Über die Art dieser Bedingungen äußern sich verschiedene Autoren.

Bostroem fand, daß transversale Einrisse ganz besonders leicht Spaltungen der Media bedingen, während Längsrisse infolge der Anordnung der elastischen Mediaelemente mehr zu Totalzerreißungen neigen. *Oppenheim,* der sich mit den physikalischen Verhältnissen der Aortenruptur beschäftigt hat, fand, daß der Druck an der inneren Zirkumferenz einer Rohrwandung immer wesentlich größer ist als an der äußeren. Dazu kommt, daß die Adventitia viel elastischer ist als die innere und mittlere Gefäßhaut und daher bei Aortenruptur sich dehnt statt zu reißen und dabei einen Teil der tunica media mitzieht *(Flockemann)*.

Geben wir einen kurzen Überblick über die Aetiologie des Aneurysma dissecans, so müssen wir zunächst grundsätzlich unterscheiden Aneurysma dissecans auf Grund von

a) primärer, spontaner Aortenruptur ohne Schädigung der Aortenwand;

b) sekundärer Aortenruptur infolge Schädigung der Aortenwand.

Bostroem, der sich 1888 besonders eingehend mit der Frage der Entstehung des Aneurysma dissecans befaßt hat, sieht im Trauma den wichtigsten Faktor: „Die allermeisten, wenn nicht alle Fälle von Aneurysma dissecans müssen auf ein Trauma zurückgeführt

werden." Er stellt dasselbe als conditio sine qua non ganz in den Vordergrund und schließt, daß ein Zusammenhang mit einer Erkrankung der Aorta selbst nicht anzunehmen ist, da bei der Häufigkeit der hier lokalisierten Erkrankungen das Krankheitsbild des Aneurysma dissecans weit häufiger sein müßte, als es tatsächlich der Fall ist. Nach ihm betrifft das Aneurysma dissecans hauptsächlich gesunde Aorten. Das Alter ist nicht disponierend, denn man findet das Krankheitsbild bei älteren wie bei jugendlichen Individuen.

Viele Autoren schließen sich der Meinung *Bostroems* an; allerdings ist dabei der Begriff Trauma sehr weit zu fassen: Jede Erhöhung des Blutdrucks, sei es durch körperliche Anstrengung oder sogar durch psychischen Affekt wird als „inneres Trauma" gewertet. So schildert *Bostroem* u. a. einen Fall, bei dem eine Frau nach der Nachricht, daß ihr totgeglaubter Sohn zurückgekehrt sei, an plötzlich entstandenem Aneurysma dissecans zugrunde ging. Auch *Busse* mißt dem „indirekten Trauma" große Bedeutung beim Zustandekommen eines Aneurysma dissecans zu; „hastige, unzweckmäßige Muskelanstrengungen, insbesondere Überstreckungen des Körpers" sollen die Veranlassung zum ersten Einriß an einer festgefügten Aorta mit normalen, gesunden Wandungen führen. *Busse* erklärt ferner, es sei möglich, daß „bei großen körperlichen Anstrengungen, häufiger als wir bisher vermuteten, kleine und kleinste Einrisse in der Media vorkommen, sich vielleicht öfter wiederholen und so die Veranlassung für Aortenaneurysmen werden, die den sogenannten spontanen Aneurysmen gleichen und bei denen der traumatische Ursprung a priori nicht vermutet wird und vielleicht auch schwer nachzuweisen ist". Ebenso kann die Steigerung des intraabdominellen Druckes bei Geburtswehen — nach *Fellner* beträgt der Anstieg des Blutdrucks bei der Geburt etwa 60—100 mm Hg — oder bei Defäkation zu Rupturen der Aorta führen.

Eine scharfe Kritik erfahren diese Ansichten durch die Arbeit *Schedes*. *Schede* findet ein sehr starkes Überwiegen der Fälle mit Erkrankungen der Gefäßwand und glaubt, daß die Zerreißung einer gesunden Aorta durch ein direktes oder indirektes Trauma eine doch recht erstaunliche Tatsache sei, da eine gesunde Media der Trennung ihrer Schichten größeren Widerstand entgegensetze als eine kranke.

Flockemann schloß aus der Beobachtung von 22 Fällen, daß nur sehr selten das Trauma als äußerer Anlaß der Erkrankung zugrunde liegt, daß der einleitende Riß in den inneren Wandschichten

immer hervorgerufen wird durch eine chronische Überdehnung des Aortenrohrs infolge gewaltsamer Aktion des hypertrophischen und suffizienten linken Ventrikels bei gesteigertem Blutdruck. Wiederholte kleinste Traumen in Form häufiger abnormer Dehnung durch das Trauma der Bluthochdruckwelle führen zu einer Potenzierung der normalen scherenden Kräfte zwischen Intima und Media und damit zu einer Überdehnung der elastischen Medialamellen. Die stärkste Auswirkung erfolgt an der Stelle der größten Beanspruchung über den Klappen, die auch die Rupturstelle *Oppenheims* ist, welcher sie als die Stelle der größten Wandspannung, des höchsten Druckes und der größten elastischen Dehnung bezeichnet. Diese traumatische Medianekrose kann bei fortgesetzter Wiederholung der Überdehnung schließlich aus geringem Anlaß zur Ruptur führen. — Alle Erkrankungen, die letzten Endes zu einer Hypertrophie des linken Ventrikels führen, können somit als disponierend für eine Gefäßzerreißung betrachtet werden. In erster Linie kommen hier die Nierenerkrankungen in Betracht; wir finden in der Literatur Rupturen bei stärkster Nierenschrumpfung, wir finden sie bei konvulsiven Urämien, aber auch häufig bei chronischen suburämischen Zuständen. Ja sogar bei dem verhältnismäßig kurzdauernnden Hochdruck einer puerperalen Eklampsie beschreibt *Wegelin* zwei Aneurysmata dissecantia, diesmal freilich an der Arteria thyreoidea inferior. In den Versuchen von *Külbs* und *Fischer,* die nach wiederholten Adrenalininjektionen bei Tieren in einigen Fällen ein Aneurysma dissecans mit dem histologischen Bilde der Mediaschädigung auftreten sahen, könnte man eine Bestätigung für die obige Annahme sehen. *Benecke* sieht allerdings die schädigende Wirkung der Adrenalininjektionen, wie auch der Nierenerkrankungen in einer ausschließlich auf die Arterienmedia gerichteten toxischen Einwirkung, läßt aber die Möglichkeit offen, daß die histologischen Veränderungen ebensogut infolge der mechanischen Überbeanspruchung der Wand durch die auf Adrenalininjektion eintretende Erhöhung des Blutdrucks entstanden sein könnten.

Oppenheim beschreibt einen Fall von Aneurysma dissecans bei angeborener Isthmusstenose. Hierbei spielt nicht etwa die durch die Stenose bedingte Zirkulationsstörung, die durch die Ausbildung eines Kollateralkreislaufs meist nicht sehr erheblich ist, vielmehr die immer vorhandene Dilatierung des Gefäßes oberhalb der Stenose die ausschlaggebende Rolle, denn nach den Berechnungen *Oppenheims* ist die Wandspannung eines Rohres dem Radius direkt proportional. So nur ist es auch zu erklären, daß die männliche Aorta,

die im allgemeinnen die größere Weite hat, leichter birst als die weibliche (*Frey*, der 280 Fälle von Aneurysma dissecans statistisch ausgewertet hat, fand darunter 153 ♂♂, 91 ♀♀ Aorten, 36mal war das Geschlecht nicht angegeben). *Sella*, der unter 100 Fällen von Aneurysma dissecans zwölf Isthmusstenosen fand, sieht in einer erheblichen Verdünnung des Arterienrohres oberhalb der Stenose den Grund zur Bildung eines Spaltaneurysmas.

Um einen genauen Maßstab für die Rupturmöglichkeiten zu haben, führte *Oppenheim* 1918 an Hand von Sektionsmaterial Elastizitätsmessungen aus. Er fand, daß der Zerreißungsdruck der normalen Aorta ungefähr 2070 mm Hg beträgt. Es ist dies ungefähr das zehnfache des normalen Blutdrucks, wenn man die Angaben *Vierodts* mit 200 mm Hg als obere Grenze des Aortendrucks zugrunde legt. Trotz dieses hohen, intra vitam nicht erreichbaren Druckes glaubt *Oppenheim* doch eine Spontanzerreißung annehmen zu müssen, weil er auf Grund einfacher Versuche nachzuweisen glaubte, daß die Festigkeit des Materials in hohem Maße von dessen Konsistenz abhänge. Sie sei der letzteren proportional. Da aber die Gewebskonsistenz bei der Leiche erhöht ist, nahm er an, daß im lebenden Gewebe eine Zerreißung bei sehr viel niederem Druck möglich sei. *v. Schnurbein*, der 1926 die Richtigkeit dieser Darlegungen nachprüfte, konnte für sie keine Bestätigung finden. Nach seiner Ansicht rupturieren frische und totenstarre Arterien bei genau demselben Druck.

Die jüngste Forschung sieht in unspezifischen nichtentzündlichen Gefäßwanderkrankungen die Hauptursache für Aortenrupturen und dissecierende Aneurysmen. Es handelt sich hierbei um eine

1. Medianekrosis bei Infektionskrankheiten *(Wiesel)*,
2. Medianekrosis idiopathica *(Gsell-Erdheim)*,
3. Medianekrosis disseminata *(Cellina)*,
4. Mucoidcystische Entartung der Media *(Neubürger)*.

Es ist das bleibende Verdienst *Wiesels*, als erster gezeigt zu haben, daß es eine nichtsyphilitische und doch primär an der Media der Arterien angreifende, herdförmige Erkrankung gibt, die zur Zerstörung des Gewebes führt. Dabei wird die Media serös durchtränkt und die Muskelbündel und elastischen Fasern gehen zugrunde. Diese Veränderung entwickelt sich in wenigen Tagen als Folge akuter Infektionskrankheiten wie Diphterie, Scharlach, Masern, Typhus oder auch der Sepsis. Die Nekroseherde sind völlig reaktionslos.

Das Wesen der *Erdheim*'schen Medianekrosis idiopathica besteht darin, daß das Mediagewebe ebenfalls herdförmig, rein humoral ohne Zuhilfennahme von Exsudatzellen schwindet. Ersetzt werden diese herdförmigen Defekte durch ein Gewebe, in welchem die Beschaffenheit, das Mengenverhältnis und die Anordnung von Bindegewebe, Elastica und Muskulatur ganz und gar abweicht von denen der alten Media. Dieser unvollkommene Umbau führt also zur Herabsetzung der Festigkeit der Arterienwand. Die Ursache dieser Nekrose beruht nach *Gsell* auf einer Giftwirkung von Spaltpilzprodukten. Mann fand aber bald, daß auch noch andere Gifte, exogene Stoffe wie Nikotin und Blei ähnliche Schädigungen bewirken können. Experimentell konnte *Steinbiß* im Tierversuch durch vitaminfreie Ernährung, *Lange* durch protrahierte Adrenalininjektionen kleinster Mengen bei Tieren Gefäßwandnekrosen erzeugen. *Erdheim,* der sich mit dem verwickelten Fragekomplex ebenfalls weitgehend auseinandergesetzt hat, stellt zwar die Möglichkeit einer direkten Toxinschädigung nicht in Abrede, glaubt aber infolge der weitgehenden Wirkungsähnlichkeit, daß unter Umständen diese verschiedenartigen Noxen nicht direkt wirken, sondern daß sie einer Ausschüttung von Adrenalin bewirken, welches dann die von *Lange* gezeigten Gefäßwandschädigungen hervorruft. Im gleichen Sinne erklärt *Erdheim* die Medianekrose bei Infektionskrankheiten für eine Adrenalin-Nekrose: „Es liegt die Vermutung nahe, ob nicht die bei schweren Infektionskrankheiten sich findenden Mediaschädigungen durch eine Adrenalinausschüttung zu erklären wären, die zur Bekämpfung der durch die Bakterientoxine hervorgerufene Blutdrucksenkung erfolgt. Das zu diesem Zwecke erforderliche Adrenalinübermaß könnte die Media schädigen."

Neubürger konnte eine Bestätigung dieser Ansicht in seinen Fällen nicht finden.

Cellina beschreibt das physiologische Vorkommen von Nekrosen ohne Ab- und Umbautendenzen im vorgeschrittenen Alter. Diese Erscheinungen konnten jedoch bis jetzt noch nicht mit Sicherheit als Ursache einer Schlagaderzerreißung beobachtet werden.

Bei der mucoidcystischen Entartung, wie *Neubürger* sie beschrieben hat, handelt es sich um eine, besonders bei Jugendlichen vorkommende, herdförmige cystische Degeneration der Media, die zum weitgehenden Schwunde aller Mediabestandteile führt, so daß nur noch ein weitmaschiges, dünnes Netz überdehnter, teilweise auch desimprägnierter elastischer Fasern übrigbleibt. Dieses gibt dann

die Grundlage für eine Wandzerreißung bei plötzlichen Blutdruckschwankungen ab.

Babes und *Minorescu* beschrieben dissecierende Mediaveränderungen, die derart stark warenn, daß die Gefäßwand auf leiseste Berührung sich nicht nur im Bereich des Aneurysma, sondern auch in weiterer Entfernung davon sich in zwei Schichten spaltete.

Moriani hält das Vorhandensein von präexistierenden Mediarissen für die leichteste und natürlichste Vorbedingung zur Entstehung eines dissecierenden Aneurysma.

All diesen degenerativen Mediaveränderungen gemeinsam ist die Lokalisation des intramuralen Haematoms im Augenblick der inneren Ruptur im äußeren Drittel der Media.

v. Schnurbein hält die äußere Media für die schlechtest ernährte Schicht, da sie das Grenzgebiet zweier Versorgungsbezirke darstellt. Die innere Schicht der Aortenwand wird von der Lichtung her ernährt, die äußere Schicht von den vasa vasorum, die an der Grenze zwischen äußerem und mittlerem Mediadrittel umbiegen und parallel zur Gefäßwand verlaufen. „Mag also unter normalen Umständen, nämlich bei gewöhnlichen Blutdruckverhältnissen und wohl erhaltener Diffusionsmöglichkeit der Gefäßwände, die äußere Media bei doppelter Versorgung günstig dastehen, so wird sie frühzeitig in der Ernährung beeinträchtigt, wenn durch Änderung von Blutdruck und Wandverhältnissen sich die Ernährungsbedingungen von Hauptgefäßlichtung und vasa vasorum aus ungünstig verschieben."

Seit 1910 ist die dominierende Rolle der Syphilis für die Entstehung des Aortenaneurysma allgemein anerkannt; jedoch macht man die Mesaortitis luetica hauptsächlich für das Zustandekommen des Aneurysma verum verantwortlich. *Benda* und *Loeschke* halten das Zusammentreffen von Mesaortitis productiva und Aneurysma dissecans für etwas Ungewöhnliches, ja Regelwidriges, mit der Begründung, daß das Entstehen eines Aneurysma dissecans geradezu erschwert werden müsse durch die ausgedehnten Narbenbildungen, die die Mediatextur festigen und vor allem gegen Längsspaltung widerstandsfähiger machen. Auch *v. Schnurbein* ist der Meinung, daß die Mesaortitis syphilitica entweder zur Totalruptur führt oder zur Bildung eines Aneurysma verum. Tatsächlich sind in der Literatur nur vereinzelte Fälle von Aneurysma dissecans auf luetischer Basis verzeichnet. *Loeschke* selbst fand, daß ein verkästes Gumma der Aorta perforiert war und zur Bildung eines Aneurysma dissecans Veranlassung gegeben hatte. Ferner könnte

selbstverständlich die Wassermann'sche Reaktion positiv sein, ohne daß die luetischen Veränderungen im Organismus gerade die Aorta betreffen. In solchen Fällen wäre dann ein Aneurysma dissecans der Aorta neben einer gleichzeitig bestehenden, vielleicht latenten Lues möglich. Andere Forscher können dieser Ansicht nicht beipflichten. *Krukenberg, Doehle, Heller* u. a. sehen das Aneurysma dissecans als häufige Folge der Mesaortitis luica an.

Die Bedeutung der Intimaschäden wird fast durchweg sehr gering eingeschätzt. *Harvey* und *Shennan* allerdings sehen in atheromatösen Intimageschwüren den gewöhnlichen primären Anlaß zur Entstehung eines Aneurysma dissecans. Pathologische Mediaveränderungen bezeichnen diese Forscher als rein regressiv. *Wegelin* sieht in der Arteriosklerose der Aorta die häufigste Ursache eines Aneurysma dissecans. Es darf jedoch eine Wanderkrankung nur dann zu einem Aneurysma dissecans in Beziehung gesetzt werden, wenn sie das Maß des Alltäglichen überschreitet. Es müßte bei der Häufigkeit der arteriosklerotischen Gefäßveränderungen im Alter das Krankheitsbild des Aneurysma dissecans weit häufiger sein als es tatsächlich der Fall ist. *Oppenheim* betont, daß die große Mehrzahl der Spaltaneurysmen gerade da beginnt, wo Intimaveränderungen am geringfügigsten zu sein pflegen, nämlich im Anfangsteil der Aorta — nach *v. Schnurbein* entfallen hierauf 90 % aller Aneurysmata dissecantia — und daß die Fälle, in denen das Aneurysma dissecans erst im Brust- oder Bauchteil der Aorta, den Stellen der zunehmenden Häufung und Schwere der Atheromatose und Arteriosklerose, entsteht, selten sind.

Nach dieser Übersicht über die verschiedenen Auffassungen der Ätiologie des Aneurysma dissecans läßt sich zusammenfassend sagen, daß eine einheitliche Genese nicht anzunehmen ist. Ältere Autoren sehen in äußeren Gewalteinwirkungen das wichtigste kausale Moment. Im Laufe der Zeit neigen die Forscher immer mehr zu der Auffassung, daß primäre Schädigungen der Gefäßwand Voraussetzung und Ursache für das Entstehen eines Aneurysma dissecans sind; im Trauma sieht man nur noch einen auslösenden Faktor.

Die Stellung des Gerichtsmediziners und Gutachters zur Frage Trauma und Aneurysma dissecans bzw. Aortenruptur finden wir bei *Leppmann* dargestellt: „Eine vollkommen gesunde Aorta zerreißt nur durch mächtige Quetschungen des Brustkorbes oder Erschütterungen des Körpers. Es kann jedoch, auch wenn bei der Leichenöffnung eine krankhaft veränderte Aorta gefunden wird,

immer ein Unfall im Sinne des Gesetzes die schließliche Zerreißung veranlaßt haben. Nie wird also der Gutachter auf das bloße Bestehen oder Nichtbestehen einer sichtbaren Erkrankung der Aortenwand hin den Zusammenhang eines Risses mit einem Unfall bejahen oder verneinen dürfen. Nie wird er eine scheinbar geringfügige äußere Gewalteinwirkung ohne weiteres als Ursache der Aortenzerreißung ausschließen dürfen: Stoß oder Schlag gegen Brust oder Rücken, Quetschung des Rumpfes von vorn und hinten her, rasche Beugung des Rumpfes nach irgend einer Seite, Sturz auf Rumpf, Füße, Hände, Kopf können Betriebsunfälle im Sinne des Gesetzes sein." Im gleichen Sinne äußert sich *Störmer* gutachtlich über die Entstehung von Aortenrupturen: „Partielle und totale Rupturen können ohne äußere Verletzungen auftreten. Starke Kompression der Brust und des Bauches kann zu einer Steigerung des Drucks im Gefäßinneren und damit zur Dehnungsruptur führen. Daß auch eine gesunde Aorta durch ein Trauma zerreißen kann, ist bei besonders schweren Unfällen bewiesen. Auch ein Aneurysma dissecans kann an der gesunden Aorta entstehen. Meist handelt es sich aber um ein bereits erkranktes Gefäß. Die Mesaortitis luica, die Atherosklerose, der hohe Blutdruck bei der chronischen Nephritis, alle entzündlichen Veränderungen disponieren zu diesem Unfallereignis. So ist es erklärlich, daß selbst geringe Traumen eine Aortenruptur zur Folge haben können . . . Der Gutachter hat die kausalen Zusammenhänge ganz besonders eingehend zu prüfen. Der Unfall muß einwandfrei geeignet sein, ein Trauma zu erwirken: Schwere Gewalteinwirkung, kräftiger Stoß, Schlag gegen die Brust, Fall, Sturz, die Verhinderung des Ausgleitens durch heftige Muskelbewegungen, schwere körperliche Anstrengung durch Heben, Tragen, mit und ohne Ausgleiten, unter ungünstigen Verhältnissen ausgeführte Arbeit. Die regelmäßige Berufsarbeit kann nicht als Unfall gelten."

Wir haben nun über die bis heute im Schrifttum verzeichneten Fälle zu berichten, bei denen eine heftige einmalige oder auch sich häufig wiederholende äußere Gewalteinwirkung an einer völlig gesunden Aortenwand — wenn man von der „physiologischen" Altersatherosklerose absieht — zur Bildung eines Aneurysma dissecans führte.

1. Fall (*Schnabel*, 1859).

43 Jahre alter Arbeiter von kräftigem Körperbau soll 14 Tage vor der Erkrankung einen Stoß von einer Wagendeichsel gegen die

Brust erhalten haben, der ihn zu Boden warf, von dem er sich jedoch alsbald völlig erholte. Nur Schmerzempfindung war zurückgeblieben und erhielt sich bis in die letzten Tage vor der Erkrankung. Am 21. November trug Patient eine schwere Last drei Treppen herab und empfand beim Niedersetzen plötzlich einen heftigen Schmerz im Epigastrium, von hier beiderseits in den Rücken ausstrahlend und den Atem benehmend. Patient wälzte sich schreiend auf dem Boden mit sehr ängstlichem Gesichtsausdruck. Leiseste Berührung im Epigastrium steigerte den Schmerz. — Puls von normaler Frequenz, anfangs ziemlich voll, später kleiner, nicht unrhythmisch. Keine Geräusche am Herzen. — Am 23. November Exitus unter zunehmendem Collapsus.

Sektion: Horizontaler ca. $1^3/_4$ cm langer Riß in der Aortenwand; er betrifft innere und mittlere Haut der Aorta. Das Blut hatte die äußere Haut der Aorta ringsum abgetrennt und stellt so ein Aneurysma dar, welches $1^1/_2$ bis 2 cm lang und ca. 4 cm weit ist. Lumen der Aorta mäßig verengt. Intima der Aorta mit gelbweißen geringen Trübungen versehen. Die Gegend des Einrisses hatte ein völlig normales Aussehen. — Diagnose: Intrapericardiales Aneurysma dissecans traumaticum der Aorta bei gesunden Aortenwandungen.

2. Fall (*C. Hilton Fagge,* 1869).

71 Jahre alter Herr, eifriger Reiter und Sportsmann, litt seit vielen Jahren an einem schmerzhaften Gefühl von Constriction in der Herzgegend und Anfällen von äußerst heftigen Schmerzen im Herzen mit Angstgefühl und Cyanose. Er wurde häufig vom Pferde geworfen.

Die Sektion ergab ein ausgeheiltes Aneurysma dissecans aortae.

3. Fall (*Chiari,* 1886).

Derselbe berichtet über einen 57jährigen Mann, der auf dem Glatteise ausgeglitten war, sich aber vor einem Sturz auf die Erde dadurch bewahrte, daß er mit Aufgebot aller Muskelkraft eine ruckartige Bewegung des Rumpfes nach rückwärts ausführte. Sofort trat Kurzatmigkeit und Schmerz im Brustkorb ein. Acht Tage nach dem Sturz Exitus unter dem Bilde hochgradiger Lungenkompression.

Sektion: Mächtiger Bluterguß in die rechte Pleurahöhle, blutige Suffusition des Mediastinum anticum und posticum und Atelektase der rechten Lunge. Quelle der Blutung war ein geplatztes Aneu-

rysma dissecans aortae, das am oberen Ende des absteigenden Teils der Aorta begann und sich entlang der ganzen Aorta descendens verfolgen ließ. Die Aortenwand bot Zeichen von Verfettung und Verkalkung der Intima. — Nach *Chiari* ist die Zerreißung der Aorta unzweifelhaft durch Muskelzug zustande gekommen, indem die Aorta beim Rückwärtsbiegen des Rumpfes durch die Fixation des Zwerchfells an der Trachea übermäßig gedehnt wurde.

4. Fall (*Bostroem,* 1888)

schildert den Fall eines 61jährigen Mannes, der 21 Jahre vor dem Tode überfallen und verprügelt wurde, so daß der ganze Körper faßförmig angeschwollen und die Haut kirschrot verfärbt war.

Die Sektion ergab ein altes, abgeheiltes Aneurysma dissecans der Aorta.

5. Fall (*Ewald,* 1890).

56jähriger Mann, der beim Einführen eines Magenschlauches eine Ruptur eines alten Aneurysma dissecans der Aorta in den Herzbeutel erlitt. Herztöne rein, Herzdämpfung nicht vergrößert. Verdacht auf Carcinoma ventriculi. Nach wenigen Minuten Exitus. Vorher fiel Patient im Bett um, kreidebleich. Zunächst hörte die Atmung auf — Dyspnoe trat nicht ein — dann setzte der Puls aus.

Sektion: In der Aorta ascendes oberhalb der Klappen drei scharfe Risse, die übereck sich erstreckten. Die Öffnung führt in eine ganz flache, aber ziemlich lang an der Aorta sich erstreckende, zwischen Adventitia und Media gelegene Höhle, und aus dieser Höhle gelangt man erst nach längerem Suchen mit Hilfe der Sonde in eine ganz kleine Perforationsöffnung, welche sich dicht unterhalb der Stelle befand, wo sich das parietale in das viscerale Blatt des Herzbeutels umschlägt. — „Als Ursache der Aneurysmenbildung dürfte ein Fall auf die Brust, den Patient, wie sich nachträglich herausstellte, vor sechs Jahren erlitten hat, anzusehen sein. Die Ruptur erfolgte infolge psychischer Einwirkung oder Reflexwirkung."

6. Fall (*Besdziek,* 1895).

20jährige Frau, von ihrem Manne öfters mißhandelt. Seit vier Wochen mehrmals täglich Erbrechen, Diarrhöen, später Obstipation, Appetitlosigkeit; heftige Schmerzen im Kreuz und Unterleib. — Kleiner, regelmäßiger Puls; Temperatur 38,0°. Blasse Haut, rechtes Auge blau verfärbt. Atmung dyspnoisch, costal.

Abdomen schwach aufgetrieben, Bauchdecken nicht sehr gespannt. Nur auf der rechten Seite im Meso- und Hypogastrium leicht vermehrte Resistenz, hier auch stärkerer Druckschmerz und etwas Dämpfung.

Sektion: Die Flexura coli hepatica nach innen und oben verschoben durch eine fluktuierende Geschwulst von mehr als Kindskopfgröße und dunkelblauer Farbe, welche aus der Nierengegend sich vorwölbt. — Beim Aufschneiden der Aorta zeigt sich dieselbe in Höhe der Arteriae renales in eigentümlicher Weise verändert, indem die Intima glatt durchrissen und als Rohr disseciert im Lumen des Gefäßes liegt. Das Intimarohr erscheint sehr stark eingeengt und ist außen nach der entblößten Muscularis zu teilweise von thrombotischen Massen bedeckt. Nach unten, nach der Teilungsstelle der Iliacae zu, tritt allmählich wieder ein Zusammenhang zwischen Media und Muscularis ein. Oberhalb der Gabelung besteht jedoch ein Einriß in die Intima, welcher in dem neugebildeten Raum zwischen Intima und Media führt. In dem Winkel, welchen die rechte Iliaca communis bei ihrem Abgang mit der Aorta bildet, ist die durch Dissecierung frei präparierte Muscularis aneurysmatisch ausgebuchtet und sehr stark verdünnt. Von dieser Ausbuchtung aus gelangt man leicht in den großen Bluterguß, welcher sich in der rechten Nierengegend befindet und von hier an das ganze retroperitoneale Bindegewebe so stark erfüllt, daß z. B. das Rectum in seinen untersten Abschnitten von einem daumendicken Blutmantel umgeben ist. Die Aorta ist sehr eng und zart und wie die übrigen Gefäße elastisch. Die Intima der Gefäße ist sehr zart und leicht verfettet.

7. Fall (*Ruppert*, 1905).

49 Jahre alter Mann glitt 1883 auf einer steilen Treppe aus und fiel links von der Wirbelsäule in der Gegend der 9. Rippe auf die Kante einer Stufe auf. Wegen heftiger Schmerzen mußte er einige Tage das Bett hüten, hatte dann aber zunächst keine Beschwerden mehr. Ein Jahr später machten sich zuerst unbestimmte Störungen in der Atmung bemerkbar. Bei der ersten genaueren Untersuchung stellte sich heraus, daß die linke Lunge bis auf den obersten Teil des O. L. vollständig infiltriert und stark retrahiert war. Das Herz war sehr stark nach oben verschoben, über der ganzen von ihm eingenommenen Stelle sichtbare Pulsation. L. H. U. von der 9. Rippe nach oben bis zum oberen Rand der 7. reichte eine gedämpfte Stelle. Im Laufe der nächsten fünf Jahre wurden die subjektiven Beschwerden immer größer.

Die absolut gedämpfte Stelle auf der hinteren Seite der linken Brustwand dehnte sich weiter nach oben aus, erreichte schließlich die Spina scapulae, und auch das Herz wurde noch etwas weiter nach oben und links dislociert. Der Tod erfolgte durch eine Influenzapneumonie.

Sektion, 1890, ergab außer starken Verwachsungen im linken Pleuraraum und ausgedehnter Aktelektase der linken Lunge den Rest der linken Pleurahöhle durch das Herz und eine tumorartige Masse ausgefüllt. Etwa zwei Finger breit oberhalb des Zwerchfells trägt die Aorta einen Riß, von etwa 1 cm Länge und annähernd horizontalem Verlauf. Derselbe verbindet mit weitklaffenden Rändern das Lumen des Gefäßes mit einer Höhle, die prall mit alten und frischen Gerinnseln sowie mit frischem Blut gefüllt ist. Die Aorta thoracalis liegt in ihrer ganzen Länge frei in diesem Sack.

8. Fall (*Busse*, 1906).

38jähriger Pferdeknecht hielt mit aller Macht zwei sich aufbäumende Pferde nieder. Er fühlte sich sofort unwohl, versah aber am nächsten Tag wieder seinen Dienst. Hierbei scheuten zwei andere Pferde, denen er ebenfalls in die Zügel fiel. Darauf erfolgte Erbrechen, Ohnmacht, fremdartiges Gefühl in der Brust. Nach 48 Stunden Exitus.

Die Sektion ergab im Herzbeutel ein Liter Blut, Herz überfaustgroß. Die Aorta zeigt 1 cm oberhalb des Klappenrandes einen 7,5 cm breiten Querriß mit glatten Rändern. Ein zweiter Riß findet sich kurz vor dem Abgang der Arteria anonyma und der Arteria carotis communis sinistra. Beide Risse gehen durch Intima und Media und führen in eine große Höhle, die in den Herzbeutel durchgebrochen ist und die Aorta in etwa zwei Drittel ihres Umfanges umgreift. Histologisch: keine Besonderheiten.

9. Fall (*Frey*, 1921).

Frey fand ein ausgeheiltes Aneurysma dissecans als Zufallsbefund bei einer 63 Jahre alten Frau. Es wurde daraufhin bei den Angehörigen nachgefragt, ob die Frau vor längerer Zeit einen schweren Unfall erlitten hätte und es stellte sich heraus, daß vor 18 Jahren der Sohn mit der Mutter eine Schlittenpartie mit einem jungen, frisch gekauften Pferd gemacht hatte. Unterwegs scheute das Pferd und brannte in rasendem Tempo durch. Der Schlitten wurde umgeworfen, die Frau flog in hohem Bogen heraus und

schlug mit dem Kopf auf die Holzspitzen eines Zaunes und blieb eine halbe Stunde lang bewußtlos liegen. Auf diesen Unfall folgte ein zweimonatiges Krankenlager. Nach drei Monaten erfolgte eine Art Rückfall, indem die Mutter eines Tages ohne jegliche Vorboten bewußtlos zu Boden sank. Nach einer halben Stunde erwachte sie wieder mit starken Kopfschmerzen. Anschließend entwickelte sich bei der Frau eine Geisteskrankheit; auch sollen in späterer Zeit öfters Herzbeschwerden bestanden haben. Die Frau starb 63jährig in einer Irrenanstalt an einem Schlaganfall.

Die Sektion ergab ein altes abgeheiltes Aneurysma dissecans der Aorta und *Frey* nimmt an, daß die erste Aortenzerreißung bei dem genannten schweren Unfall aufgetreten sei und daß weitere Risse gelegentlich des geschilderten Anfalls und körperlicher Anstrengungen der kräftigen Frau hinzugetreten seien, so daß das Aneurysma von Zeit zu Zeit erweitert worden sei. Für Lues fand sich auch hier kein Anhaltspunkt. Die Aorta wies nur eine geringfügige Atheromatose auf.

10. Fall (*Bock*, 1922)

beschreibt einen Fall von Aneurysma dissecans der Bauchaorta bei einer bisher gesunden 51jährigen Frau, die mit starken Schmerzen im Unterbauch eingeliefert wurde. Die Schmerzanfälle traten täglich auf, hielten immer mehrere Stunden an. Die Diagnose Nierenkolik konnte roentgenologisch nicht erhärtet werden. Nach einem neuen Schmerzanfall fühlt man links neben der Wirbelsäule oberhalb des Nabels einen festen, flachen, unbeweglichen Tumor, der in seinem unteren und mittleren Teil ziemlich stark, in seinem oberen lateralen Teil weniger, jedoch immer noch deutlich pulsiert. Da jedes Trauma geleugnet wird, wird die Diagnose rupturiertes Aortenaneurysma fallen gelassen. Kurz ante exitum erst wird vom Schwiegersohn der Patientin erklärt, daß der Ehemann dieselbe am Tag der Erkrankung mit einem Laib Brot gewaltsam in die linke Bauchseite geschlagen habe, und daß die Frau seitdem krank sei.

Die Sektion ergab etwa in Höhe der Nierenarterien einen queren Riß der Aorta. Hinter dem Abgang der Arteria mesenterica inferior durchsetzt ein nahezu querer Riß die inneren Gefäßwandschichten. Das Blut hat sich einige Zentimeter zwischen Media und Adventitia eingewühlt bis in die Arteria iliaca hinunter. Der Krankheitsverlauf wurde durch das schubweise Weitergreifen hinreichend erklärt. Der Tod erfolgte durch Verblutung.

11. Fall (*Joel*, 1923).

Einem 45jährigen Manne fiel beim Aufladen 3—4 Zentner schwerer Papierballen ein solcher Ballen gegen die Brust; unmittelbar danach brach der Mann bewußtlos zusammen. Im Krankenhaus wurden die Erscheinungen schwerster Herzschwäche festgestellt. Der Tod trat zehn Stunden später ein.

Die Sektion zeigte ein ausgedehntes, frisches Aneurysma dissecans der Aorta, welches oberhalb der Klappen begann und sich entlang der Aorta bis zur Teilungsstelle in die Arteriae iliacae erstreckte. Makroskopisch und mikroskopisch waren die primären Wandveränderungen geringer Natur. Der Tod erfolgte durch Herztamponade.

Daß die Zahl der traumatisch entstandenen Spaltaneurysmen so niedrig ist, liegt teilweise sicherlich darin begründet, daß genaue anamnestische Ergebungen nicht möglich sind, weil das Trauma für den Patienten zu weit in der Vergangenheit liegt. *Bostroem* hat bereits betont, „daß in den allermeisten Fällen über das akute Stadium anamnestisch wenig oder meist gar nichts in Erfahrung zu bringen ist". Man sollte erwarten, daß die dem akuten Stadium folgenden Symptome sich nachhaltig der Erinnerung eingeprägt hätten, jedoch liegt es meist so weit zurück, daß der Patient den Zusammenhang zwischen einem sehr schweren akuten Krankheitsbild und einem darauffolgenden chronischen Zustand, der vielleicht wenig oder in einigen Fällen gar nicht in Erscheinung tritt, nicht erkennt. In dem oben beschriebenen Fall 10 wurde das Trauma bewußt verheimlicht. Oft können die Angehörigen wertvolle Angaben machen. Denn gesicherte Angaben über den zeitlichen Ablauf der Erkrankung scheinen wesentlich. Verlangt doch die Begutachtung nach Möglichkeit die Altersbestimmung des Aneurysma. Eine zeitliche Begrenzung sowohl nach oben wie nach unten hängt von vielen Faktoren ab: der Elastizität des Gefäßrohres, der Schwere des Traumas, dem Druck, unter dem das Gefäßrohr stand usw. So kommt es, daß die Angaben der Autoren über das Bestehen des Aneurysma ganz verschieden sind (Fall 11: zehn Stunden, Fall 4: 21 Jahre).

Wir haben nun über einen neubeobachteten Fall von Aneurysma dissecans traumatischer Genese zu berichten, der in den Städtischen Krankenanstalten zu Solingen beobachtet wurde. Das Sektions-

protokoll verdanke ich Herrn Professor Dr. *E. Dormanns*, Solingen. Für die Überlassung der Krankengeschichte bin ich Herrn Professor Dr. *Voit*, Solingen, zu besonderem Danke verpflichtet. Vervollständigende Berichte verdanke ich Herrn Professor Dr. *Retzlaff*, Berlin; Herrn Professor Dr. *Schönborn*, Remscheid; sowie Herrn Dr. med. *Hahndorff*, Bad Nauheim.

Es handelt sich um einen 52jährigen Patienten, den ehemaligen Fliegermajor C., der am 1. 6. 1937 in den Städtischen Krankenanstalten zu Solingen zur Aufnahme kam.

Familien-Anamnese: Vater mit 86 Jahren an Altersschwäche gestorben. Mutter mit 56 Jahren an Gehirnschlag gestorben. Eine Schwester lebt, ist gesund. Ehefrau und Kinder gesund.

Eigene Anamnese: Kinderkrankheiten können nicht angegeben werden. Patient litt früher häufig an Halsentzündungen und allgemeiner Anfälligkeit. Sobald Patient zum Militär kam, fühlte er sich dauernd wohl.

Als einer unserer führenden Militärflieger hat C. im Jahre 1912 mehrere Flugzeugabstürze überstanden, über die leider keine ärztlichen Untersuchungen vorliegen.

Im Februar 1926 begab Patient sich zum ersten Male wegen Herzbeschwerden in ärztliche Behandlung nach Bad Nauheim. Wir forderten nachträglich einen Bericht des behandelnden Arztes an und erfuhren so, „daß der Herzbefund im Februar nicht sehr schwerwiegend war. Das Herz war etwas links verlagert und etwas links dilatiert. Töne rein, paukend, Puls zwischen 80 und 100 schwankend, Blutdruck zuerst 155 mm systolisch, später schwankend zwischen 130 und 140 mm. Die Beschwerden bestanden in allgemeinen nervösen Abspannungserscheinungen, wie Flimmern vor den Augen, Kopfschmerzen, Schlaflosigkeit usw., von Seiten des Herzens in Atemnot bei körperlicher Anstrengung und zeitweise starker Herzschmerzen. Dieser Zustand hat sich während der Kur bis zum 10. 3. 1926 in Bad Nauheim wenig geändert . . . Am 31. 5. bekam ich den Patienten hier wieder zu sehen. Er war auf einer Geschäftsreise im Zuge völlig zusammengebrochen, ohnmächtig geworden, hatte wohl einen Angina pectoris-artigen Anfall erlitten".

Auf späteres Befragen gab Patient an, daß der Ohnmachtsanfall im Anschluß an das Heben eines Koffers ins Gepäcknetz erfolgt war.

„C. wurde vom Bahnhofspersonal aus dem Zug gebracht und auf seinen Wunsch wieder nach Bad Nauheim gebracht. Ich fand das Herz gegen das Frühjahr unglaublich verändert: starke systolische Geräusche über allen Ostien, eine beträchtliche Zunahme der Erweiterung des Herzens und speziell der Aorta gegen den früheren Befund. Rasende Schmerzen in der linken Brustseite, ausstrahlend in Rücken und Arm, schwerkrankes Aussehen, Pulsbeschleunigung auf ca. 140. Das EKG zeigte in I eine zipflige P-Zacke, hohe R-Zacke, negative T-Zacke, in II eine relativ hohe P-Zacke und eine sehr niedrige T-Zacke. Unter viel Morphium und Eukodal, Digipurat intravenös, Cardiazol und viel Schlafmitteln besserte sich bei strenger Bettruhe mit Eisbeutel usw. der Zustand im Laufe der nächsten Wochen langsam und wenig. Anfang Juli wurde Patient entlassen, arbeitete gegen meinen Rat bald wieder angestrengt, um seiner Stelle nicht verlustig zu gehen. Ein klares Bild von den Veränderungen an seinem Herzen kann ich mir nicht machen. Ich habe noch nie in so kurzer Zeit eine so bedeutende Verschlechterung gesehen. Die WaR im Blut ist negativ."

Ein hinzugezogener Arzt fand am 28. 9. 1928 „bei Herrn C., der über Druck und Schmerzen in der Herzgegend klagte, einen befriedigenden Ernährungszustand und ein nicht schlechtes Aussehen. Sichtbare Pulsation am Hals. Spitzenstoß verbreitert. Herz nach links bis ein Finger breit außerhalb der Medioclavicularlinie, nach rechts etwas rechts von Sternalrand. Es war zu hören ein lautes diastolisches Geräusch mit dem punctum maximum Mitte des Sternum in Höhe des zweiten Intercostalraums und ein kurzes systolisches Geräusch. Der Blutdruck betrug 145/125 mm. Kapillarpuls war nicht feststellbar. Leber und Milz waren nicht nachweisbar vergrößert. Urin: Eiweiß und Zucker negativ. Pupillen mittelweit, die Reaktion auf Licht etwas unausgiebig. Lues negativ. Sonstiger Organbefund unauffällig.

12. 10. WaR auch jetzt im Blut negativ. Allgemeinzustand bessert sich. Systolisch-diastolisches Herzgeräusch unverändert. Blutdruck 150/100 mm. In der Ruhe besteht vollständige Kompensation.

31. 10. Derselbe Befund".

Der erste Arzt sah den Patienten dann auf der Durchreise jeweils zu einer einmaligen Untersuchung am 1. 9. 1929, 1. 6. 1930 und 23. 5. 1931. „Patient klagte über ziemlich heftige stenocadische Beschwerden bei körperlicher Anstrengung. Die Geräusche waren lange nicht mehr so intensiv wie im Sommer 1928, immer noch am

stärksten am linken Sternalrand, Pulsfrequenz zwischen 80 und 90 pro Minute. Blutdruck 130/80 mm. Keinerlei Anzeichen von Stauung und Dekompensation.

C. füllte in den folgenden Jahren seinen Posten als Ingenieur und Betriebsleiter voll aus, hatte aber viel Beschwerden".

C. stellte infolgedessen den Antrag auf Auszahlung einer Luftdienstzulage, der jedoch mehrmals gutachtlich abgelehnt wurde, da man trotz dauernd negativer serologischer Befunde die stenocardischen Beschwerden als Folgen eines luetischen Aortenaneurysma deutete.

Ein Arztbericht aus dem Jahre 1936 lautet: „Die von uns vorgenommene Blutuntersuchung war in allen Reaktionen negativ. Der Befund ergab im übrigen ein stark dilatiertes Herz mit grobem Schwirren über dem rechten Vorhof, normale Rhythmik und einen dem Alter entsprechenden Blutdruck (maximal 158 bis 162), der Urin war frei. Das Röntgenbild vom 30. 4. 36 ergab eine enorme Herzvergrößerung (nach dem Dietlen'schen Schema 1.663 statt 1.038) mit typisch aortaler Form und starker Erweiterung des linken Ventrikelbogens, sowie breitem, kurzem Gefäßband infolge Raumeinengung durch starke Zunahme des Herzvolumens. Eine ausgesprochene Stauungslunge bestand nicht. Die Kontraktionsamplitude war gering, trotzdem war eine leichte pulsative Bewegung an der Aorta erkennbar."

Am 1. 6. 1937 kam Patient in den Solinger Städtischen Krankenanstalten zur Aufnahme mit der Angabe, vor drei Wochen an Grippe mit Schüttelfrost und Temperaturen von 37,5° erkrankt zu sein. Patient legte sich sofort zu Bett; seitdem bestehen wechselnd subfebrile und normale Temperaturen; einmal stieg die Temperatur auf 38,5°. Der Hausarzt hat über der linken Lunge unten vorübergehend eine Dämpfung festgestellt, Patient hatte jedoch keinerlei Lungenbeschwerden. Wasserlassen: o. B. Schlaf: in letzter Zeit schlecht. Infectio venerea: negativ.

Die Untersuchung ergab folgenden Befund:

52jähriger Patient in genügendem Kräfte- und Ernährungszustand. Haut blaß, sichtbare Schleimhäute gut durchblutet. Skleren subikterisch verfärbt. Leichte Cyanose. Keine Ödeme. Keine Atemnot. Sensorium frei.

Schädel: Nicht druck- und klopfempfindlich.

Pupillen: Reagieren prompt auf Licht und Konvergenz Kein Nystagmus, keine Anisocorie.

Rachenring: Gerötet.

Tonsillen: Klein.
Zähne: Konserviert, rechts Wurzelrest.
Zunge: Trocken, zum Teil dick grau belegt.
Hals: Keine vergrößerten Drüsen, keine Struma.
Thorax: Asymmetrisch.
Lungen: Grenzen etwas tiefstehend, gut verschieblich, keine Dämpfung, Vesiculäratmung. Hinten unten etwas Katarrh.
Herz: Grenzen vor allem nach links verbreitert, hebender Spitzenstoß nach außen und unten verlagert, Aktion regelmäßig. Töne: Über dem ganzen Herzen systolisches und lautes, musikalisches, schwirrendes diastolisches Geräusch, punctum maximum über der Aorta. Pulsus celer, Kapillarpuls nicht sicher zu sehen. Blutdruck: 180/0.
Abdomen: Weich, nicht aufgetrieben, kein Druckschmerz. Leber überragt 1—2 Querfinger den Rippenbogen, etwas groß, empfindlich. Milz perkutorisch groß, nicht einwandfrei zu tasten. Nierenlager beiderseits frei.
Extremitäten: o. B.
Z. N. S.: Physiologische Reflexe in normaler Stärke auslösbar, keine pathologischen Reflexe.

Die Wassermann'sche Reaktion und die Flockungsreaktionen waren am 2. 6. negativ. Eigenblutplatten blieben am 2. 6. und 5. 6. steril. Die Blutsenkungsgeschwindigkeit betrug am 2. 6. eine Stunde fünf Minuten. Die Zahl der Leukozyten im Blut schwankte während der Krankheitsdauer zwischen 8600 und 23 600. Das übrige Blutbild wies keine Besonderheiten auf.

Im Urin fanden sich ab und zu Spuren von Eiweiß, sonst keine pathologischen Bestandteile.

Die Röntgendurchleuchtung des Thorax am 11. 6. ergab folgenden Befund: Spitzen- und Lungenfelder gut hell. Zwerchfelle gut verschieblich, Sinus frei. Cor erheblich nach rechts verbreitert, Herzspitze grob abgerundet. Bogenzeichnung links etwas geschweift. Aorta an der Abgangsstelle und im Ascendensteil mäßig, aber deutlich erweitert.

Im Verlauf der Krankheit wurden Zeiten, in denen Patient unter Pyramidon fieberfrei war, von Perioden mit hohen Temperaturen und Schüttelfrösten abgelöst. Am 13. 6. klagte Patient in der Nacht über Schmerzen im Verlauf der Arteria tibialis anterior des rechten Beins; feuchte Umschläge und Padutin-Gaben brachten Linderung der Beschwerden. Eutonon wurde anscheinend schlecht vertragen; man versuchte, die zunehmende Kreislauf-

insuffizienz durch Gaben von Cardiazol-Nitroglyzerin, Veritol, Verodigen, Sympathol und Cebion zu bekämpfen. Die vorhandenen sehr stark ausgebildeten Wurzelgranulome wurden am 1. 7. entfernt; am 6. 7. wurde eine Eiter enthaltende Cyste im linken Oberkiefer operiert; die bakteriologische Untersuchung des Eiters ergab keine pathogenen Keime. Trotz dieser Maßnahmen trat keine Änderung des Krankheitszustandes ein, die septischen Temperaturen hielten an. Die erste Bluttransfusion (350 ccm) am 3. 7. und mehrere Traubenzuckerinfusionen zeigten keinerlei Wirkung. Die zweite Bluttransfusion (350 ccm) schien eine vorübergehende Besserung zu erwecken, in den letzten zehn Tagen kam es jedoch zu einer rapid fortschreitenden Verschlechterung, Trübung des Sensoriums, cerebralen Reizerscheinungen wie Meningismus, leichten Krämpfen im Gesicht und an den Extremitäten, schnell fortschreitendem Verfall, Thrombosen beider Beine, Kreislaufkollapsen. In einer Blutkultur vom 23. 7. fanden sich nicht-haemolytische Streptococcen. Exitus letalis am 27. 7.

Die Leiche wurde mit der klinischen Diagnose Sepsis, Aorteninsuffizienz (nach Trauma?), Endocarditis, Encephalitis? (Absceß?), dem Pathologischen Institut zur Obduktion überwiesen.

Die Obduktion wurde sechs Stunden nach dem Tode vorgenommen.

Der Obduktionsbefund lautete: Leiche eines 52 Jahre alten, 166 cm großen Mannes mit einem Brustumfang von 86 cm und einem Bauchumfang von 75 cm. Totenstarre ist an den Extremitäten vorhanden. Das linke Bein ist geschwollen, der Oberschenkelumfang beträgt rechts 37 cm, links 41 cm, der Unterschenkelumfang rechts 26 cm, links 35 cm. Am Rücken und an den tiefer liegenden Körperteilen sind Totenflecke zu erkennen. Am unteren Rand des rechten Schulterblatts verläuft eine bogenförmige, 8 cm lange, gut verheilte Narbe. Sonst sind Narben oder Wunden an der Haut nicht feststellbar. Am Anus finden sich kirschgroße, thrombosierte, varicöse Knoten. Die übrigen Körperöffnungen sind ohne pathologischen Befund. Das Scrotum zeigt auf der rechten Seite ein kleines Druckgeschwür. Der Allgemeinzustand des Mannes ist schlecht. Bei Durchtrennung der Haut erweist sich das Unterhautfettgewebe über Brust und Bauch nur wenige Millimeter dick.

Im Abdomen liegen die Organe in normaler Lage; die etwas geblähten Darmschlingen sind von mäßig fettreichem Netz bedeckt. Das Peritoneum ist überall glatt und spiegelnd. In der Bauchhöhle sind keine Verwachsungen vorhanden, es finden sich in ihr nur

einige Kubikzentimeter klare, seröse Flüssigkeit. Die Milz überragt den Rippenbogen um drei Querfinger, ebenso die Leber.

Zwerchfellstand rechts fünfte Rippe, links fünfter ICR.

Nach Wegnahme des Sternums sinken die Lungen nicht zurück, sie sind in den Randpartien stark gebläht und auf beiden Seiten ausgedehnt mit der Thoraxwand verwachsen. Freie Flüssigkeit findet sich in den Pleurahöhlen nicht. Der Herzbeutel enthält einige Kubikzentimeter klare, seröse Flüssigkeit. Die Organe der Brust werden nach Abtrennung der Halsorgane der Leiche zur Sektion entnommen.

Das Herz ist etwa 1,5mal so groß wie die Faust der Leiche. Das Pericard ist überall glatt und spiegelnd. Rechts oben wölbt sich ein von der Aorta ausgehendes, apfelgroßes, rundliches Gebilde vor. Das Herz wird mit der Aorta von der Lunge abgetrennt, es wird mit Wasser durchspült, sodann mit Formalinlösung angefüllt und in Formalin zur Härtung eingelegt. Bei der Sektion des in Formalin gehärteten Herzens ist am rechten Herzen kein pathologischer Befund zu erheben außer einer geringgradigen Hypertrophie und Dilatation des rechten Herzens. Die Klappen des rechten Herzens sind zart und frei beweglich. In der Pulmonalarterie sind geringgradige arteriosklerotische Beetbildungen zu erkennen. Der linke Vorhof ist dilatiert und hypertrophisch. Am aortalen Mitralsegel findet sich eine erbsengroße Perforationsöffnung, die ringsherum von thrombotischen Auflagerungen umgeben ist. Der linke Ventrikel ist erheblich hypertrophisch und mittelstark dilatiert. Die Aortenklappen sind weitgehend zerstört und mit dicken thrombotischen Auflagerungen bedeckt, von denen einige tropfenartige Form haben bis zu 1 cm Länge.

2 cm oberhalb der Aortenklappen findet sich rechts hinten in der Aortenwand eine glattrandige, gut zweimarkstückgroße Perforationsöffnung; diese führt in ein sackartiges Gebilde von 6 cm Durchmesser, das sich nach oben verjüngt in ein breites, schlauchartiges Gebilde, welches in die absteigende Aorta einmündet. Auf dem Boden dieses Gebildes erkennt man die Wand des inneren Aortenrohres; an der Grenze zwischen dieser Wand des inneren Aortenrohres und der übrigen inneren Sackwandung finden sich mehrere kleine, strangartige Bildungen. Die Innenwand des Sackes ist überall glatt und weißlich. Die Aorta selbst ist in der Umgebung der Perforationsstelle glatt und von mehr gelblicher Farbe. Narbenbildungen sind nicht zu erkennen. Die Abgänge der Herzkranzgefäße sind nicht eingeengt. Im weiteren Verlauf gehen von der Aorta die großen Gefäße ab, deren Abgänge von starken

atherosklerotischen Beeten umgeben sind. Vom Bogen ab erscheint die Aorta durch das neben ihr verlaufende schlauchartige Gebilde stark eingeengt. Etwas oberhalb des Zwerchfells vereinigen sich die Lumina dieser beiden Röhren zur absteigenden Aorta. Hier zeigt die Aorta hochgradige atherosklerotische Veränderungen. An der Stelle des Zusammenflusses ist die Wand zwischen Aorta und Nebenrohr sehr dünn und ausgezackt, zeigt auch einige kleine Öffnungen. Unterhalb des Zusammenflusses werden zunächst die atherosklerotischen Veränderungen geringer, nehmen dann aber in der Bauchaorta wieder ganz erheblich zu.

Auf den Herzmuskelschnitten können an dem fixierten Herzen keine Schwielenbildungen gefunden werden, jedoch finden sich in der Vorderwand des linken Ventrikels mehrere erbsen- bis bohnengroße frische anaemische Infarcierungen. Die Herzkranzgefäße lassen nur geringgradige atherosklerotische Beetbildungen ohne Verkalkungen oder Ulcerationen erkennen.

Es besteht also neben einer ulcerösen Thrombo-Endocarditis der Aortenklappen, die auf das parietale Endocard des linken Ventrikels und auf das aortale Mitralsegel übergegriffen hat, eine alte, große Perforation der Aortenwand mit Bildung eines großen Aneurysma dissecans, das oberhalb des Zwerchfells in die absteigende Aorta einmündet.

Zur histologischen Untersuchung entnommen werden: Stückchen von der Aortenwand im aufsteigenden Teil und dicht hinter dem Aortenbogen, Stückchen von der Aneurysmasack-Wand, sowie ein Fensterstückchen von der Scheidewand des inneren Aortenrohres gegen das Aneurysma (siehe histologischer Befund).

An der unteren Hälfte des Oesophagus ist kein pathologischer Befund zu erheben. Die paratrachealen, Bifurkations- und Hilusdrüsen sind etwas vergrößert, anthrakotisch. Die Schleimhaut von Trachea und Bronchien ist etwas gerötet. Die größeren Pulmonalarterienäste enthalten keine Thromben, ihre Wand zeigt atherosklerotische Beetbildung. Alle Lungenlappen sehr voluminös, zeigen vermehrten Saft- und Luftgehalt, die tiefliegenden Teile auch vermehrten Blutgehalt. Die beiden Oberlappen und der rechte Mittellappen haben auf der Schnittfläche ein graubräunliches Aussehen, die beiden Unterlappen ein mehr rötliches Aussehen; im rechten Unterlappen finden sich mehrere haselnuß- bis pflaumengroße haemorrhagische Infarkte. Tuberkulöse Kalkherde oder pneumonische Infiltrate sind in den Lungenlappen nicht zu erkennen. Alle Lungenlappen sind untereinander verwachsen.

Die Milz ist erheblich vergrößert, stark mit ihrer Umgebung ver-

wachsen, sie wiegt gut 300 g. Sie hat eine weiche Konsistenz, auf der Schnittfläche zeigt sich ein graurötliches Aussehen; es ist sehr reichlich rote Pulpa abstreifbar. Magen, Duodenum, Dünndarm, Dickdarm und Rectum sind von glatter Schleimhaut ausgekleidet, die nirgends Ulcerationen oder Narbenbildung erkennen läßt; lediglich im unteren Teil des Rectum finden sich thrombosierte Haemorrhoidalknoten. Die Gallenwege sind gut durchgängig, die normal weite Gallenblase enthält dickflüssige, schwärzliche Galle ohne Konkremente. Die Leber ist sehr voluminös, sehr blutreich, auf der Schnittfläche zeigt sie deutliche Läppchenzeichnung und läßt das Bild der Stauungsfettleber erkennen. Das Pankreas hat normale Größe, gute körnige Zeichnung und zeigt keinen pathologischen Befund. Die Nebennieren haben erweichtes Mark, ihre Rinde ist gut fetthaltig. Die Nieren lassen sich gut aus ihrer mäßig fettreichen Kapsel ausschälen; sie sind groß, von dunkelroter Farbe, ihre Oberfläche ist glatt, ohne Narben-, Infarkt- oder Abszeßbildung. Auf der Schnittfläche erscheint das Parenchym breit. Die nicht erweiterten Nierenbecken und Ureteren sind wie die Blase von glatter Schleimhaut ausgekleidet. Die Prostata ist nicht vergrößert, ohne Knotenbildung. Die Gefäße des Plexus prostaticus sind völlig thrombosiert. Die Samenblasen enthalten dünnschleimiges Sekret. Hoden und Nebenhoden sind normal groß, Hodenkanälchen gut ausziehbar. Beide Schenkelvenen sind durch Thromben völlig verschlossen.

Von der Sektion des Kopfes wie auch der Halsorgane mußte Abstand genommen werden.

Die histologische Untersuchung eines Stückchens von der Aortenwand im aufsteigenden Teil ergibt ausgedehnte bindegewebige Vernarbung der Media, von deren elastischen Lamellen nur noch spärliche Reste vorhanden sind. Die Intima ist beetartig sehr stark verdickt, auch reich an elastischen Fasern; sie läßt größere Verfettungsherde nicht erkennen. Im Narbengebiet der Media und in der Adventitia finden sich keine rundzelligen entzündlichen Infiltrate, so daß für eine luetische Mesaortitis kein Anhaltspunkt gegeben ist, sondern ein Ausheilungszustand nach Zerreißung der Medialamellen vorliegen dürfte.

Die histologische Untersuchung der Aorta dicht hinter dem Aortenbogen ergibt keine narbigen Veränderungen in der Media bis auf einige ganz geringfügige Flickstellen, an deren Enden die Medialamellen korkzieherartig gewunden sind. Keine entzündlichen Veränderungen der Media und Adventitia. Hochgradige atherosklerotische Verdickung der Intima. Kein Anhaltspunkt für Lues.

Die histologische Untersuchung der Aneurysmasack-Wand ergibt, daß diese fast rein aus Bindegewebe besteht und sehr arm an elastischen Fasern ist. An der Innenfläche findet sich eine Art Intima, dicht unterhalb dieser sind die elastischen Fasern etwas reichlicher vorhanden.

Die histologische Untersuchung der Scheidewand des inneren Aortenrohres gegen das Aneurysma ergab eine Aortenmedia, die auf der einen Seite von einer dicken, hyperplastischen Intima bedeckt ist, auf der anderen Seite, wo Adventitia sein müßte, von einer dünnen, intimaähnlichen Schicht bekleidet ist.

Es liegt also ein Aneurysma dissecans vor, dessen äußeres Rohr von den äußersten Lamellen der Media und der Adventitia, dessen inneres Rohr von der fast vollständigen Media und der Intima gebildet wird.

Die anatomische Diagnose lautete: Aneurysma dissecans der Brustaorta bei zweimarkstückgroßer Perforation im Ascendensteil der Aorta und Rückeinbruch kurz oberhalb des Zwerchfells. Ulceröse Endocarditis der Aortenklappen mit Übergreifen auf das parietale Endocard des linken Ventrikels und auf das aortale Mitralsegel. Kleine frische anaemische Infarcierungen in der Vorderwand des linken Ventrikels. Atherosklerose (+++) der absteigenden Brustaorta und der Bauchaorta, (+) der Pulmonalis, (+) der Herzkranzgefäße. Thrombose beider Schenkelvenen und des Plexus prostaticus. Haemorrhoiden. Haemorrhagische Infarkte im rechten Lungenunterlappen. Geringe Hypertrophie und Dilatation des linken Vorhofs und Ventrikels. Stauungslungen. Tracheobronchitis catarrhalis. Lungenemphysem. Pleuraadhäsionen beiderseits. Stauungsfettleber. Stauungsmilz mit infektiöser Schwellung. Ödem des linken Beines.

Bei der ätiologischen Analyse dieses Falles muß man annehmen, daß durch den Aufprall des in voller Fallbewegung befindlichen Körpers auf den Boden bei dem letzten der in der Anamnese beschriebenen Flugzeugabstürze es zu einer partiellen Aortenzerreißung gekommen ist. Die Umstände, unter denen der Einriß erfolgte, waren aber so günstig, daß keine Blutung in den Riß erfolgte. Es ist sehr gut denkbar, daß sofort nach dem Aufprall ein schwerer Kollapszustand mit rapidem Absinken des Blutdrucks eintrat, so daß die Wundränder der Ruptur sich aneinanderlegen konnten, mit einander verklebten und im Laufe der Zeit narbig verwuchsen. Die so geschwächte, narbige Stelle in der Aortenwand konnte jahrelang den normalen Anforderungen des Kreislaufs

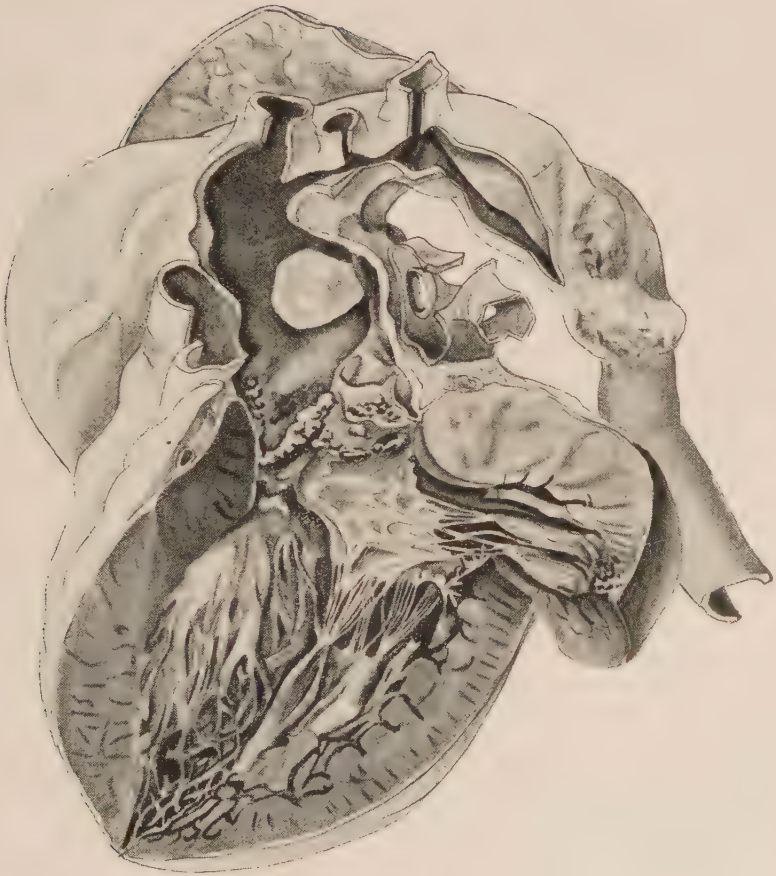

standhalten. Jedoch einer übermäßigen Beanspruchung war sie nicht gewachsen. So kam es, daß die Gefäßwand an dieser Stelle des locus minoris resistentiae wiederum einriß, als bei der Anstrengung des Kofferhebens die Aorta gezerrt und durch die dabei eintretende plötzliche Blutdrucksteigerung maximal gedehnt wurde. Diesmal kam es zur Bildung eines intramuralen Haematoms und durch Nachgeben der äußeren Gefäßwandschichten entwickelte sich ein Aneurysma dissecans. Wann die Rückperforation erfolgte, läßt sich nicht mit Sicherheit sagen; wahrscheinlich fand dieselbe kurz nach dem Ohnmachtsanfall statt. Die gut ausgebildete Endothelauskleidung des Aneurysmasackes deutet ebenfalls auf ein langes Bestehen desselben hin.

Da die WaR intra vitam bei häufigen Untersuchungen negativ ausfiel und luetische Infiltrate in den histologischen Präparaten von der Aorten- und Aneurysmenwand fehlten, kann man die Lues mit Sicherheit als Ursache der Aneunrysmenbildung ausschließen. Auch irgend eine Form von Medianekrose war nicht nachzuweisen. Es fanden sich lediglich reaktionslose Aufsplitterungen und Narben im Mediagewebe, die als Ausheilungszustand nach mechanischer Zerreißung der Medialamellen aufzufassen sind.

Die Atherosklerose des 52jährigen Mannes ist nur in der Bauchaorta und an der Vereinigungsstelle von Aorta und Aneurysmenrohr hochgradig. Die Brustaorta zeigt nur geringe Intimaverdickungen ohne größere Verfettungsherde. Zum Zeitpunkt der Entstehung des Aneurysma im Jahre 1926 dürften die arteriosklerotischen Veränderungen des damals 41jährigen Mannes noch geringfügiger gewesen sein.

Wir haben also hier einen Fall von abgeheiltem Aneurysma dissecans vor uns, welches auf der Grundlage einer traumatisch entstandenen Narbe in der Aortenwand bei einer plötzlichen heftigen Anstrengung durch Zerrung und plötzliche Blutdrucksteigerung entstanden ist.

Da die Angehörigen keine Rentenansprüche stellten, wurde der Fall nicht begutachtet. Der Fall liegt jedoch so, daß bei negativen serologischen Reaktionen und ebenfalls negativem histologischem Befund für Lues kein Anhaltspunkt gegeben ist. Die durch den Flugzeugabsturz verursachte erste Aortenruptur war die Voraussetzung für die später folgende Aneurysmenbildung. Es liegt daher ein entschädigungspflichtiger Fall von traumatisch entstandenem Aneurysma dissecans vor.

Störmer sieht das auf Unfälle zurückzuführende spezifische Aneurysma als traumatische Verschlimmerung einer Mesaortitis

luica an und hält es ebenfalls für entschädigungspflichtig: „Die Auffassung, daß der positive Ausfall der WaR bei einem anscheinend traumatisch bedingten Aneurysma zur Ablehnung eines Zusammenhangs zwischen Trauma und Entstehung des Leidens führen müsse, besteht deshalb nicht zu Recht."

Über die kausalen Zusammenhänge zwischen dem Aneurysma dissecans und der tödlichen Endocarditis ist mit Sicherheit nichts auszusagen. Die Möglichkeit der Tatsache, daß die veränderten Strömungsverhältnisse des Blutes die Ansiedlung der Streptococcen begünstigte, soll immerhin erwähnt werden.

Hinzuweisen wäre noch auf die Ähnlichkeit unseres Falles mit dem von *Frey* beschriebenen. Auch dort trat die erste Aortenzerreißung vor vielen Jahren als Folge eines schweren Unfalles auf. Nach einigen Monaten plötzlicher Ohnmachtsanfall als Ausdruck eines neuen Einrisses und einer Spaltbildung in der Media. Fall 1 und 8 zeigen eine auf kürzeren Zeitraum zusammengedrängte, aber ähnliche, charakteristische Anamnese.

Bei spontaner Heilung nach lokalisierter Schädigung eines Blutgefäßes hinterläßt das Trauma eine schwache Stelle der Gefäßwand, welche — gleichviel ob ein entzündlicher oder rein degenerativer Verlauf stattgefunden hat — über den Weg des Elastizitätsverlustes des Narbengewebes gelegentlich einer neuen übermäßigen Beanspruchung der Gefäßwand zur Entstehung eines Aneursma dissecans Anlaß geben kann. Andererseits kann ein Spaltaneurysma sich direkt im Anschluß an die primäre Zerreißung der inneren Wandschichten bilden, wenn die verletzte und geschwächte Stelle dem Druck der Blutsäule nicht Stand halten kann und mit Erweiterung der Rißstelle und Auseinanderweichen der Wandschichten reagiert (Fall 2 bis 7, 10 und 11).

Zum Schluß unserer Ausführungen möchten wir noch auf die Richtigkeit der Auffassung hinweisen, daß die Extremitäten- und Körperbewegungen einen wirklichen Zug auf die Aorta ausüben können. *Dormanns* vertritt die Ansicht, daß jede ausgiebigere Bewegung der Arme und des Kopfes (Beugungen, Streckungen, Drehungen usw.) eine mechanische Beanspruchung der Wand am Bogenteil der Aorta darstellt. Während Ascendens- und Descendensteil infolge ihrer Lagerung am besten geschützt gegen Einflüsse „von außen" sind, liegen die Verhältnisse für die Bauchaorta, besonders bei der Frau, infolge anderer Becken- und Gewebsverhältnisse wieder außerordentlich viel ungünstiger (Fall 6 und 10). Ferner wirft *Dormanns* die Frage auf, ob nicht in ähnlichem Sinne als

Gegenzug die gewisse Fixation der Aortenwand an der Stelle der Ductus Botalli-Narbe wirken muß bzw. kann.

Die besondere Eigenart unseres Falles wurzelt schließlich noch in der Tatsache, daß die gesamte Kriegspathologie keinen ähnlichen Fall verzeichnet. Führen doch so mächtige Gewalteinwirkungen, wie sie nötig sind, um die Kontinuität der völlig gesunden Aorta zu zerstören, meist zu Totalrupturen, die in kurzer Zeit zum Tode führen. So war die Aortenruptur die typische Fliegerverletzung des Weltkrieges. *Gruber* beschreibt 1916 einen Fall, bei dem nach Absturz aus 30 m Höhe das Herz als unkenntliche Fleischmasse in der Brusthöhle lag. Im Aortenbogen fand sich eine große Längsruptur. Im zweiten Falle desselben Autors zeigte sich ein Längsriß in der aufsteigenden Aorta. *Glaser* beschreibt Herzrupturen bei Fliegern und vollständige Zertrümmerungen des Herzens, welche zeigen, wie großer Sprengwirkung das Herz ausgesetzt ist. In der Systole kann es auch zum vollständigen Abreißen des Herzens von seinen Gefäßen kommen. Querrisse der Aorta sind Ausdruck einer Abreißungstendenz des schweren, nach unten geschleuderten Herzens. Längsrisse entstehen durch die hydrodynamische Wirkung des erhöhten Blutdrucks; Glottisverschluß verstärkt diese Wirkung. Ähnliche Fälle von Fliegerverletzungen sind von anderen Autoren beschrieben.

Wir kommen zu folgendem Ergebnis: Nachdem die Untersuchungen der letzten Jahrzehnte viele neue Entstehungsmöglichkeiten des Aneurysma dissecans aufgedeckt haben, möchten wir an Hand unseres Falles darauf hinweisen, daß die Bedeutung des Unfalls für die Bildung eines Spaltaneurysma nicht unterschätzt werden darf. Jedenfalls muß bei jedem Aneurysma dissecans immer an die Möglichkeit einer traumatischen Entstehung gedacht werden, und es ist zweckmäßig, ein vielleicht weit in der Vergangenheit zurückliegendes Trauma durch genaue anamnestische Erhebungen aufzudecken zu versuchen. Ein klinisch diagnostiziertes Aneurysma bei negativen serologischen Reaktionen und ohne andere Zeichen einer Lues darf nicht ohne weiteres als diffuses Aneurysma angesehen werden und daraufhin fälschlich der Rückschluß auf eine Lues gezogen werden.

Die Diagnose des Aneurysma dissecans ist außerdem gekennzeichnet durch einen plötzlichen heftigen, meist ausstrahlenden Schmerz, der von der Stelle der Ruptur je nach der Lokalisation der Verletzung gegen Herz und Schultern ausstrahlt, wenn es sich um die Brustaorta handelt, oder mehr kolikartigen Charakter hat, wenn die Bauchaorta betroffen ist. Das diffuse Aneurysma ent-

wickelt sich dagegen schleichend durch ganz allmähliche Gewebsdehnung und weist in der Anamnese niemals die für das Spaltaneurysma typischen Schmerzanfälle auf.

Zusammenfassung.

Nach einer Übersicht über die Ätiologie des Aneurysma dissecans vom Jahre 1888—1932 und Anführung von elf bisher im Schrifttum verzeichneten Fällen traumatischer Genese bei gesunden Aortenwandungen wird über einen neu beobachteten Fall von Aneurysma dissecans aortae traumaticum berichtet. Dasselbe bildete sich auf der Grundlage einer infolge schweren Brusttraumas in der Aortenwand entstandenen Narbe 14 Jahre später bei einer heftigen, mit Überstreckung des Körpers verbundenen Anstrengung durch Zug an der Aorta und plötzliche Blutdrucksteigerung. Es bestand elf Jahre lang.

Kriegspathologisch ist der Fall von Bedeutung insofern, als die Narbe in der Aortenwand die Folge eines Flugzeugunfalls war. Bisher wurden nach Flugzeugabstürzen nur Totalrupturen der Aorta und vollständige Zertrümmerungen des Herzens beobachtet.

Gutachtlich liegt ein entschädigungspflichtiges, durch Unfall bei Ausübung des Militärdienstes verursachtes Leiden vor.

Herrn Professor Dr. *E. Dormanns*, Leiter des Pathologischen Instituts der Städtischen Krankenanstalten zu Solingen, spreche ich für die Überlassung des Themas sowie für die vielen wertvollen Hinweise und Anregungen und für die Unterstützung bei der Ausführung der Arbeit hiermit meinen besten Dank aus.

Herrn Geheimrat Professor Dr. *M. Borst* bin ich für die liebenswürdige Übernahme des Referates zu besonderem Dank verpflichtet.

Schrifttum

Babes und *Minorescu:* Beitr. zur pathol. Anatomie. 1910, Band 48.
Benda: Ergebnisse der allgem. Pathol. und pathol. Anatomie. 1902, Band 8.
Benecke: Virchows Arch. 1918, 191.
Besdziek: Beitr. zur Lehre vom Aneurysma dissecans. Inaugural-Dissertation Breslau 1895.
Bock: Zentralblatt für Chirurgie 1922, Nr. 43.
Bostroem: Deutsches Archiv für klin. Med. 1888, 42.
Busse: Virchows Arch. 1906, 183.
Cellina: Virchows Arch. 1931, 280.
Chiari: Prager med. Wochenschrift 1886, Nr. 13.
Doehle: Zit. bei Gottwald.
Dormanns: Münchner med. Wochenschrift 1935, Nr. 8.
Erdheim: Virchows Arch. 1929, 273; 1930, 276.
Euald: Berliner klin. Wochenschrift 1890, Nr. 30.
Fagge: Zit. bei Bostroem.
Fellner: Zit. bei Oppenheim.
Flockemann: Münchner med. Wochenschrift 1898, Nr. 27.
Frey: Über das Aneurysma dissecans der Aorta. Inaugural-Dissertation Zürich 1921.
Glaser: Fliegerverletzungen durch Absturz. Inaugural-Dissertation Halle 1921.
Gruber: Zentralblatt für Path. 1916, Beih. zu Band 27.
Gsell: Virchows Arch. 1928, 270.
Heller: Zit. bei Gottwald.
Hope: Zit. bei Bostroem.
Joel: Aortenruptur im Anschluß an ein Trauma usw. Inaugural-Dissertation Köln 1924.
Krukenberg: Zieglers Beitrag 1920, 67.
Külbs: Arch. für exper. Path. und Pharm. 1905, 53.
Laënnec: Zit. bei Besdziek.
Lange: Zit. bei Erdheim.
Leppmann: Ärztl. Sachverständigen-Ztg. 1900, Nr. 40.
Loeschke: Frankf. Zeitschr. für Path. 1928, H. 1.
v. Möller: Über einen Fall von Aneurysma dissecans. Arb. aus d. Pathol. Inst. Berlin, herausgegeben von Joh. Orth, 1906.
Moriani: Virchows Arch. 1910, 202.
Neubürger: Zeitschr. für Kreislaufforschg.1932, H. 6.
Oppenheim: Münchner med. Wochenschrift 1918, Nr. 45.
Ruppert: Zieglers Beitr. Suppl. VII.
Schede: Virchows Arch. 1908, 192.
v. Schnurbein: Frankf. Zeitschr. für Path. 1926, 34.
Schnabel: Schmidt Jahrbuch 1861, 110.
Sella: Beitr. zur pathol. Anatomie 1910, 49.
Shennan: British med. journal 1912.
Störmer: Magnus-König: Handbuch der Unfallheilkunde. Früher Thiem!!
Vierodt: Zit. bei Oppenheim.
Wegelin: Berliner klin. Wochenschrift 1909, 47.
Wiesel: Virchows Arch. 1913, 213.

Lebenslauf

Als Tochter des praktischen Arztes Dr. med. Paul Drinhausen und seiner Ehefrau Elisabeth, geb. Lauterjung, wurde ich, *Annemarie Drinhausen,* am 26. März 1915 zu Solingen geboren. In meiner Heimatstadt besuchte ich das Staatliche Oberlyzeum, wo ich Ostern 1934 die Reifeprüfung bestand. Im Sommer 1934 leistete ich mein Arbeitsdienst-Halbjahr ab. Vom Wintersemester 1934/35 ab studierte ich Medizin an den Universitäten Bonn, Freiburg i. Br., Rostock. Die ärztliche Vorprüfung bestand ich nach fünf Semestern in Rostock. Danach studierte ich fünf klinische Semester an der Universität München, wo ich nach erfolgter Meldung zum medizinischen Staatsexamen am 7. Oktober 1939 die vorzeitige Bestallung als Ärztin erhielt.